南九州地域科学研究所所報
第31号 （2015） 21～22頁

喜界島中世人に認められた上顎側切歯の過剰歯根

Supernumerary Root of Maxillary Lateral Incisor in a Medieval Kikaijima Islander

竹中正巳*・下野真理子*・澄田直敏**
Masami Takenaka, Mariko Shimono, Naotoshi Sumita

*鹿児島女子短期大学　　**鹿児島県喜界町埋蔵文化財センター

抄録：鹿児島県大島郡喜界町崩リ遺跡風葬墓5の壺3から出土した上顎左側切歯に過剰根が認められた。過剰根は細く、主根の1/2しかない。本例の場合、棘突起から始まる斜切痕の溝が歯根にまで続く。この歯根舌側面への溝の延びが、ヘルトヴィッヒ上皮鞘の過剰根形成につながっている可能性が考えられる。

Key words：過剰歯根、上顎側切歯、喜界島、中世、ヘルトヴィッヒ上皮鞘（Hertwig's epithelial sheath）

1．はじめに

過剰歯根はときとして永久歯のすべての歯種に認められる。正常の歯根とは関係なく生じたもので、一般的に小さい。

今回、喜界島出土の中世人の上顎側切歯に過剰根が認められたので観察を行い、その成因について解剖学的・古病理学的検討を行った結果を報告する。

2．資料および研究方法

研究を行った歯は、鹿児島県大島郡喜界町崩リ遺跡風葬墓5の壺3から出土した上顎左側切歯である（図１）。本歯は遊離歯の状態で検出されたが、上顎骨の歯槽への適合が確認できた。その頭蓋の蝶後頭骨軟骨結合が未癒合であることから、年齢は未成人と判断される。また、性別は不明である。崩リ遺跡風葬墓5は中世末に営まれたことから、本歯の所属年代は中世末と考えられる。観察は肉眼観察によって行った。

3．観察結果および考察

過剰根は舌側近心隅角部に発生している。主根は上顎切歯歯根に多い長円錐形で垂直に伸びるのに対し、過剰根は細く、主根の1/2しかない。過剰根は主根に比べ、著しく小さく、基底結節にある棘突起につながる。棘突起から過剰根に向かって、斜切痕が著明である。

過剰根の中でも、根の分裂による多恨化の場合、それぞれの分裂根に根管を有しているが、小さな過剰根は根管を持っていないといわれる（石川・秋吉，1978）。本例も細く小さな過剰根であり、根管を有している可能性は低い。

現代日本人の上顎側切歯の過剰根の出現には、本例のような細く短いものと主根の根尖側が唇舌的に分かれる場合が報告されている（岡本・岡本，1981）。唇舌的に分かれる場合、主根と同じ程度の大きさを示す。現代日本人の上顎側切歯の過剰根の出現頻度は、細く短いものが0.2％（11歯/4824歯）、主根の根尖側が唇舌的に分かれる場合が0.04％（2歯/4824歯）である（岡本ら，1983）。いずれも非常に希な出現率である。

過剰根が発生する原因として、歯根形成期におけるヘルトヴィッヒ上皮鞘（Hertwig's epithelial sheath）の歯根外形の形成異常などが考えられている（石川・秋吉，1978）。本例の場合、棘突起から始まる斜切痕の溝が歯根にまで続く。この歯根舌側面への溝の延びが、ヘルトヴィッヒ上皮鞘の過剰根形成につながっている可能性と考えられる。

4．参考文献

1）石川梧朗・秋吉正豊：口腔病理学Ⅰ，永末書店，1978
2）岡本治・岡本日出夫：写真で見る歯の形態と萌出の異常，医歯薬出版社，1981
3）岡本治・岡本日出夫・岡本庄二：写真で見る歯根と根管の形態，医歯薬出版社，1983

（平成27年１月28日　受理）

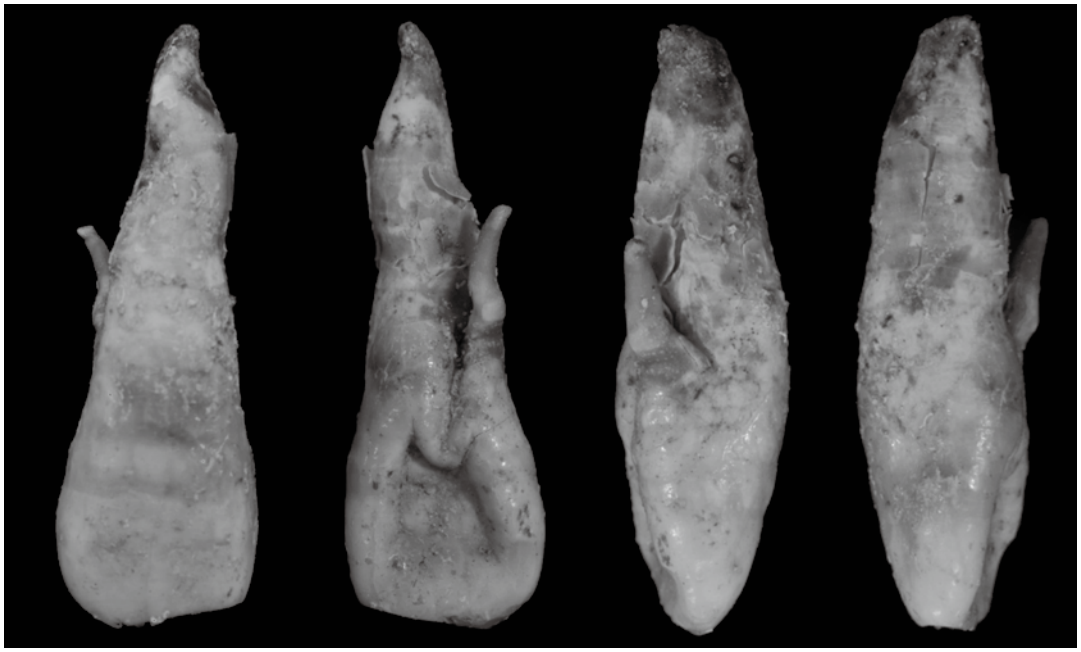

図１　鹿児島県大島郡喜界町崩リ遺跡風葬墓5の壺3から出土した上顎左側切歯の過剰根
（左から唇側面、舌側面、近心面、遠心面）