南九州地域科学研究所所報
第23号（2007）9～13頁

地下式横穴墓から出土した古墳時代人骨に認められた陥没骨折

Ping-Pong Ball Fracture of the Protohistoric Kofun Skull
from Tomb with Underground Corridorstyle Chamber

竹中 正巳[1)]・東 憲章[2)]・中村 直子[3)]・倉重 加代[1)]・満田 タツ江[1)]・新里 貴之[3)]・早田 隆[1)]
1)鹿児島女子短期大学生活科学科　2)宮崎県立西都原考古博物館　3)鹿児島大学埋蔵文化財調査室

はじめに

2006年3月1日から5月7日まで、宮崎県西都市大字上三財字常心原7865に所在する常心原地下式横穴墓群7号墓が発掘され、人骨5体、鉄鏃24本、鉄製刀子1本、耳環2個、土器（土師器）3個が出土した（図1）。発掘調査は鹿児島女子短期大学南九州地域科学研究所の研究助成により、宮崎平野部の古墳時代人骨資料の増加と宮崎平野部の古墳人の形質・文化等を解明する目的で行われた。この調査の概要および正式な報告書は、竹中正巳らによって、刊行が予定されている。

常心原地下式横穴墓群7号墓から出土した古墳時代後期人骨5体は、いずれも保存良好で、初葬人骨を1号人骨とし、最終埋葬された人骨まで順々に5号人骨と呼ぶ。最後に埋葬された5号人骨の解剖学的位置関係に乱れはないが、最初に埋葬された1号人骨から4号人骨までの4体の人骨の配列は乱れている。これは、少なくとも、最終的に埋葬された人物（5号人骨）が墓に葬られる際には、それ以前に埋葬された4体の人骨（1～4号人骨）は白骨化していて、動かされたものと考えられる。

出土した1号人骨の頭蓋に陥没骨折痕が認められた。これについて、古病理学的観察および検討を行った結果を報告する。



図1　宮崎県西都市常心原地下式横穴墓群7号墓玄室内

資　料

研究を行った古人骨は常心原地下式横穴墓群7号墓1号人骨（図２）で、古墳時代後期の人骨である。本人骨には副葬品は認められなかった。性別は外後頭隆起の突出から男性と判定される。年齢は歯の咬耗から壮年と考えられる。

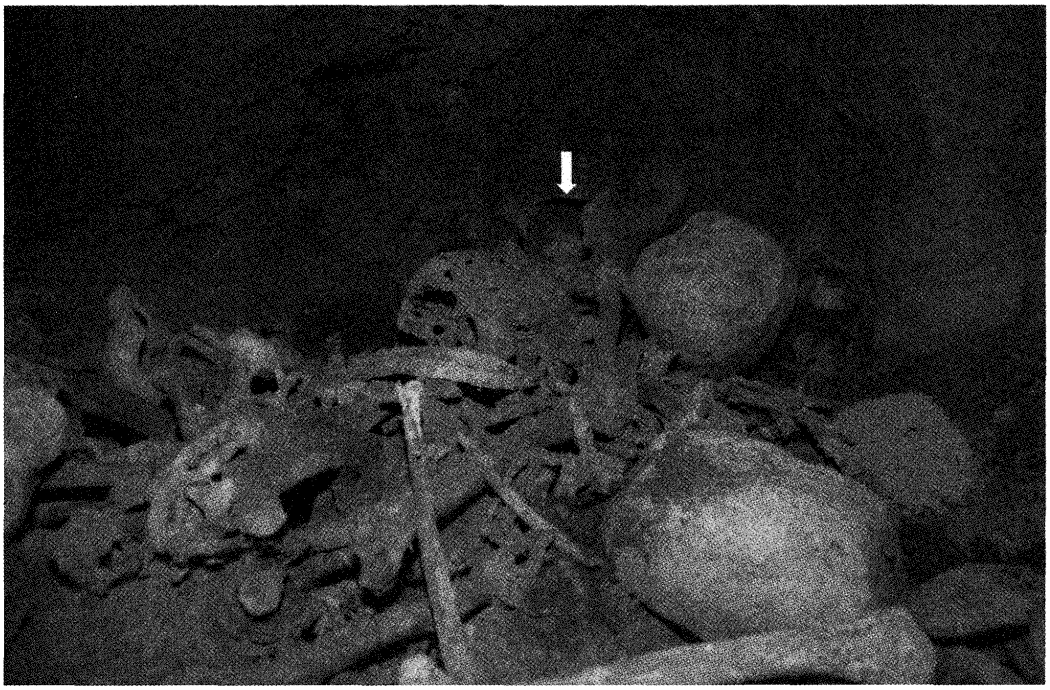

図２　宮崎県西都市常心原地下式横穴墓群７号墓１号人骨（男性・壮年）の出土状況
（矢印：１号人骨頭蓋）

古病理学的観察結果と考察

陥没骨折痕は左ラムダ縫合上に存在し、左頭頂骨から後頭骨上にある（図３・４・５・６）。骨折痕の形態は類円形で、陥凹しており、後頭骨側には二重に骨折線が認められる。陥没の中心は、ラムダから3.5cmの左ラムダ縫合上にある。患部は明確で、内側の小さな円は直径2.3cmで、外側の大きな円は直径3.3cmである（図４）。

患部の左頭頂骨側はかなり内側にくぼんでおり、骨は再接合しておらず、穴があいたままになっている（図４・６）。頭蓋内面では約7mm脳膜側に突出している。骨折部の辺縁は甘くなっており、治癒機転が働いたことがわかる。左頭頂骨側にはより大きな外力が働き、骨折端のズレが大きく、再接合しなかったと考えられる。なんらの整復処置が行われなかったために、外力が働いた際の変形を残している。骨のリモデリングをもとにする自己修復力により、その変形の程度は骨折当初に比べ、弱くなっている。

一般に、頭蓋陥没骨折は、骨折部位への直接の衝撃が原因で起こった、頭蓋が内側に陥没した骨折である。衝撃は限られた鈍的外力が小範囲に加わった場合に起こりやすい。頭蓋陥没骨折が起こった場合、骨折部位に、打撲による疼痛、頭皮の腫脹のほか、陥没骨折により圧迫・損傷を受けた脳の部位に応じた症状が現れることがある。現れや

すい症状は、半身の麻痺（片麻痺）、半身の感覚障害、言語障害、けいれん発作などである。そのほか、陥没による圧迫のため、頭蓋内圧亢進、激しい頭痛、嘔吐、意識障害などが認められることもある。しかし、患部の腫脹のため、頭皮側から頭蓋骨の陥没を触れることはほとんどの場合ない。これらの症状は陥没により、脳が圧迫・損傷を受けた程度によって起こる。

図３　宮崎県西都市常心原地下式横穴墓群７号墓１号人骨（男性・壮年）の陥没骨折（外面）

図４　宮崎県西都市常心原地下式横穴墓群７号墓１号人骨（男性・壮年）の陥没骨折の拡大写真（外面）

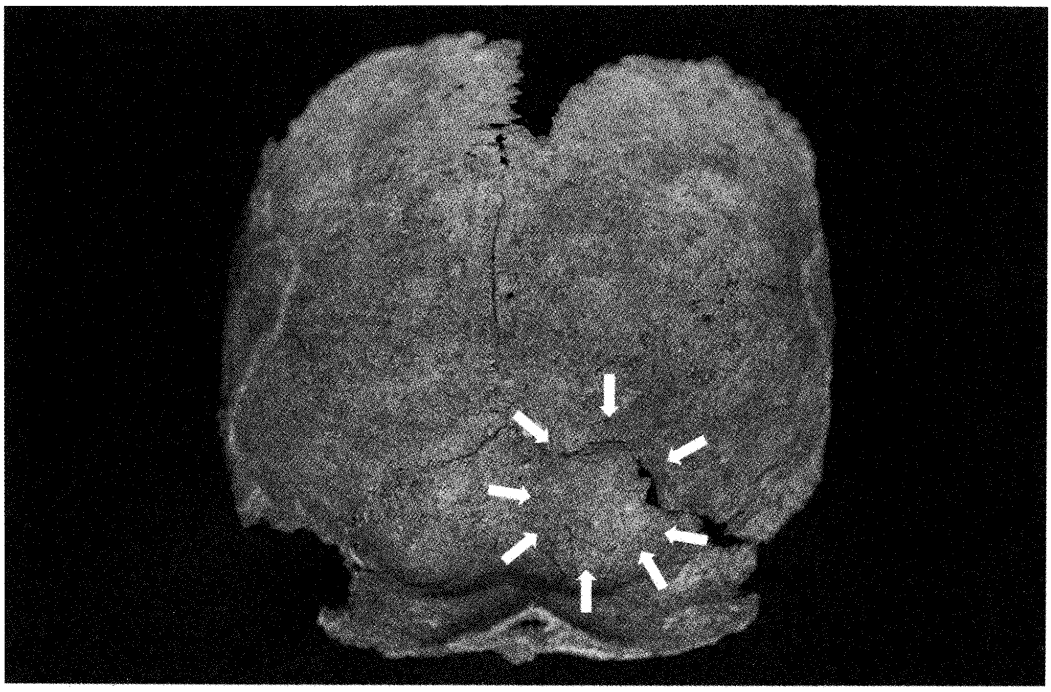

図5　宮崎県西都市常心原地下式横穴墓群７号墓１号人骨（男性・壮年）の陥没骨折（内面）

図６　宮崎県西都市常心原地下式横穴墓群7号墓1号人骨（男性・壮年）の陥没骨折の拡大写真（内面）

常心原地下式横穴墓群7号墓1号人骨の場合、骨折部位はかなり脳膜側にくぼんでいる。脳の腫脹や小さなクモ膜下血腫は生じたかもしれないが、骨折部位が上矢状静脈洞や横洞溝から離れており、脳膜や脳の大きな損傷は起こらなかった。そのため、一時的な意識障害、頭蓋内圧亢進、頭痛や嘔吐などの症状は生じたかもしれないが、比較的軽い症状で治まったと思う。骨折の治癒機転が働いていることからも、骨折後かなり長い間、生存していたと推測され、この骨折は少なくとも亡くなる1年以上前に起こったものと思われる。

次に、この陥没骨折が何によって引き起こされたかであるが、丸い石のような物や比較的鈍な突起物が直撃したために起こったのであろう。傷害物としては、石、石器や金槌などが候補として挙げられる。しかし、傷害物の特定はできない。

これまで、地下式横穴墓から出土した陥没骨折人骨は、前頭部に陥没骨折が認められた島内地下式横穴墓群89号墓1号男性熟年人骨（宮崎県えびの市）のみである（竹中ほか, 2001）。島内地下式横穴墓群からは斬・切・刺創痕が9ヶ所も確認できた人骨（99号墓2号男性壮年人骨）、骨盤下から破折した骨鏃が検出されている人骨（87号墓1号男性熟年人骨）も出土している。そのため、島内89号墓1号人骨は、事故や私怨による傷害行為だけでなく、集団間の戦争・戦闘による犠牲者である可能性も示されている（竹中ほか, 2001）。地下式横穴墓は現在の宮崎平野部から大隈半島平野部にかけての南九州東側半分の地域に分布する。多数の地下式横穴墓が調査されているが、確実な殺傷痕が認められる人骨は島内地下式横穴墓群からしか出土していない。

常心原地下式横穴墓群からは明確な集団間の戦争・戦闘行為の犠牲者は出土しておらず、今回の常心原地下式横穴墓群7号墓1号人骨の陥没骨折痕を集団間の戦争・戦闘行為によって生じたと考えるのには、今のところ無理がある。常心原7号墓1号人骨の陥没骨折痕が生じた理由としては、事故か私怨による傷害行為を考えるのが妥当であろう。

引 用 文 献

竹中正巳・峰和治・大西智和・小片丘彦・染田英利（2001）宮崎県えびの市島内地下式横穴墓群出土人骨. えびの市埋蔵文化財調査報告書29:1-107（別編）.

（本研究は、平成17年度鹿児島女子短期大学南九州地域科学研究所の研究助成「南九州・南西諸島域における先史・古代人骨発見の試み」によって行われた調査・研究の一部である。）

（平成18年11月16日　受理）